



Cellulite orbitaire : aspects épidémiologique clinique et thérapeutique au CADES/O de l'hôpital national Donka

Orbital cellulitis: clinical and therapeutic epidemiological aspects at CADES/O of Donka National Hospital

Balde AK^{ab}, Bah TM^{ab}, Touunkara TM^a, Diane S^a, Nasmi HO^a, Sovogui DM^{ac}, Balde R^a

^a faculté des sciences et techniques de la santé ;

^b CADES/O DONKA ; c : hôpital BARTIME

Correspondances : BALDE Abdoul Karim **Email** : rimkabalde@yahoo, Tél :

Reçu le 28 août 2022 - Accepté le 14 septembre 2022 - Publié le 3 octobre 2022

MOTS CLÉS : Cellulite orbitaire, CADESS/O

RESUME

Introduction Les cellulites orbitaires sont des inflammations du tissu cellulo-graisseux de l'orbite par infection invasive poly microbienne, à tendance extensive, évoluant sur le plan local et locorégional par propagation le long des différents tissus orbitaire.

Objectif général : Décrire les aspects épidémiologiques, cliniques, et thérapeutiques de la cellulite orbitaire au CADES/O.

Matériel et Méthodes : Etude rétrospective de type descriptif d'une durée de trois (3) ans, (1^{er} Janvier 2018 au 31 Décembre 2020) ; Ont été inclus tous les patients chez qui le diagnostic de la cellulite orbitaire a été établi.

Résultats : Durant la période d'étude nous avons trouvé une fréquence de 0,19 %. L'âge moyen était de 21,37 ± 6,3(6 mois à 70 ans). Le sexe masculin était le plus prédominant 62,7% avec un sex-ratio (H/F) de 1,6. Les Signes fonctionnels étaient l'œdème palpébral 98%, la sécrétion purulente 88,2%, la douleur oculaire 65,7%. Les principaux signes physiques étaient La fistule 35,2%, l'exophtalmie.

La prise en charge était constitué de l'association Amoxicilline acide clavulanique 76,47.

Conclusion : La cellulite orbitaire est une affection du sujet jeune. Les complications cécitantes et parfois mortelles de certaines formes montrent la nécessité d'une prise en charge urgente au sein d'une équipe multidisciplinaire.

KEY WORDS : Orbital cellulitis, CADESS / O

SUMMARY

Introduction Orbital cellulitis is inflammation of the cellulo-fatty tissue of the orbit by invasive poly microbial infection, with extensive tendency, developing locally and locoregional by propagation along the various orbital tissues.

General objective: Describe the epidemiological, clinical, and therapeutic aspects of orbital cellulitis at CADES / O.

Material and Methods: Descriptive retrospective study lasting three (3) years (January 1, 2018 to December 31, 2020); All patients diagnosed with orbital cellulitis were included.

Results: During the study period we found a frequency of 0.19%. The mean age was 21.37 ± 6.3 (6 months to 70 years). Male sex was the most predominant 62.7% with a sex ratio (M / F) of 1.6. The functional signs were eyelid edema 98%, purulent secretion 88.2%, eye pain 65.7%. The main physical signs were Fistula 35.2%, exophthalmos.

The management consisted of the combination Amoxicillin clavulanic acid 76,47. **Conclusion**: Orbital cellulitis is a disease of the young subject. The blinding and sometimes fatal complications of certain forms show the need for urgent management within a multidisciplinary team.



INTRODUCTION

Les cellulites orbitaires sont des inflammations du tissu cellulo-graisseux de l'orbite par infection invasive poly microbienne, à tendance extensive, évoluant sur le plan local et locorégional par propagation le long des différents tissus orbitaire. Elles sont secondaires à des affections oculaires variées. Les plus courants sont les infections des sinus para-nasaux, paupières, du visage, de l'orbite. Les causes moins courantes comprennent la dacryocystite, l'infection bucco-dentaire, la panophtalmie, les tumeurs infectées et la mucor mycose.

On distingue les cellulites périorbitaires ou pré septales, situées en avant du septum orbitaire et d'évolution le plus souvent favorable, et les cellulites rétro septales.

Elles sont rares, mais leur survenue doit faire craindre une évolution grave vers des complications fonctionnelles ou neurologiques suivantes : septicémies, perte de la vision, extension endocrânienne, atteinte méningée, empyème et une thrombophlébite cérébrale.

L'examen clinique met en évidence : une tuméfaction orbitaire douloureuse, une nécrose du cantus interne de l'œil, un ptosis, associé à une diplopie, des troubles de l'oculomotricité et une fièvre.

Les cellulites orbitaires sont fréquente et grave chez l'enfant que chez l'adulte .

La cellulite orbitaire vraie est une urgence. Il est important qu'elle soit diagnostiquée précocement et traitée de façon énergique. C'est toujours une cause possible de cécité, voire de mortalité. La cécité est secondaire à une neuropathie optique mécanique par élévation de la pression intra-orbitaire et/ou à une origine vasculaire par ischémie, une occlusion de l'artère centrale de la rétine, une thrombophlébite ou une origine inflammatoire. Le diagnostic précoce basé principalement sur l'examen clinique et l'imagerie (tomodensitométrie ou IRM). Le traitement médical est basé sur l'antibiothérapie parentérale à large spectre en première intention devant les cas de cellulites pré septales, de cellulites orbitaires (stade 2) ou d'abcès sous-périosté (stade 3) . Le traitement chirurgical n'est nécessaire qu'en cas d'abcédassions ou de collection suppurée intracrânienne : antibiothérapie et drainage per-endoscopique associé à une surveillance échographique . La prévalence rapportée de la cellulite orbitaire varie d'une étude à l'autre : En Amérique une étude réalisée par **Tej G. et al.** en 2019 a montré que 86% à 98% des cellulites orbitaires étaient associée à une rhinosinusite coexistant. Au Maroc dans une étude réalisée

en 2018, **Basraoui D et al.** ont trouvé une fréquence de 71,5% en zone urbaine, 18% en zone rurale et 10,5% en zone péri-urbaine. En Egypte, **Ahmed MK et al.** dans leur étude réalisée en 2017 ont rapporté une prévalence de 64,7% chez les hommes et 35,3% chez les femmes. En Guinée, les données relatives sur ce sujet sont rares. Ainsi, les conséquences potentiellement dramatiques dues à cette pathologie et l'insuffisance des données épidémiologiques sur la cellulite orbitaire en république de Guinée sont autant des facteurs qui ont motivés le choix de la présente étude.

Objectif général :

Le but de notre étude était de contribuer à l'amélioration de la prise en charge des cellulites orbitaires au Centre d'Application du Diplôme d'Etude Spécialisées en ophtalmologie (CADES/O) de l'hôpital nationale de Donka.

MATERIELS ET METHODE

Il s'agissait d'une étude rétrospective de type descriptif d'une durée de trois (3) ans, allant du 1^{er} Janvier 2018 au 31 décembre 2020.

Le Centre d'application du diplôme d'étude spécialisée en ophtalmologie (CADES/O) de l'hôpital national Donka nous a servi de cadre pour la réalisation de cette étude.

Tous les patients ayant consulté au CADES/O pendant la période d'étude ont constitué notre matériel d'étude.

Ont été inclus dans notre étude, tous les dossiers des patients de tout sexe, tout âge, quel que soit provenance pendant la période d'étude et chez qui le diagnostic de la cellulite orbitaire a été retenu et un traitement réalisé au CADES/O.

Nous avons exclu de l'étude les dossiers insuffisamment renseignés.

Nous avons procédé à un recrutement exhaustif de tous les patients répondant à nos critères d'inclusion durant notre période d'étude.

Nos variables ont été quantitatives et qualitatives, repartit en :

Données épidémiologiques, cliniques, et thérapeutiques.

RESULTATS

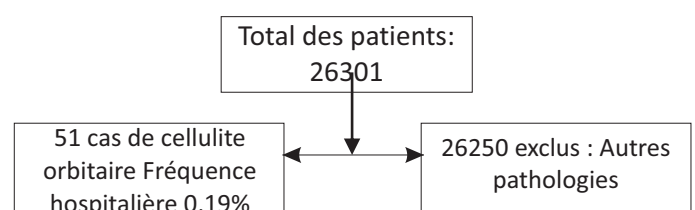


Figure I : Diagramme de flux

Nous avons réalisé une étude rétrospective de type descriptif d'une durée de trois (03) ans allant 1^{er} Janvier 2018 au 31 Décembre 2020 dont l'objectif général était de décrire les aspects épidémiologiques, cliniques, thérapeutiques et évolutifs des cellulites orbitaires. Notre étude connaît certes des limites et difficultés comme entre autre :

Au cours de notre étude, nous avons colligé 51 cas de cellulite orbitaire, soit une fréquence de 0,19 % par rapport à l'ensemble des pathologies reçus avec une incidence annuelle de 17 cas.

L'âge moyen de nos patients était de $21,37 \pm 6,3$ ans avec des extrêmes de 6 mois à 70 ans. La majorité de nos patients provenaient de zone urbaine soit 80,4%.

La plupart de nos patients avait un niveau primaire soit 45% suivi des non scolarisés avec 35,2%. Le niveau d'étude de la majorité de nos patients est proportionnel à leur âge.

Un nombre important de nos patients était constitué des Elèves avec une fréquence de 51%.

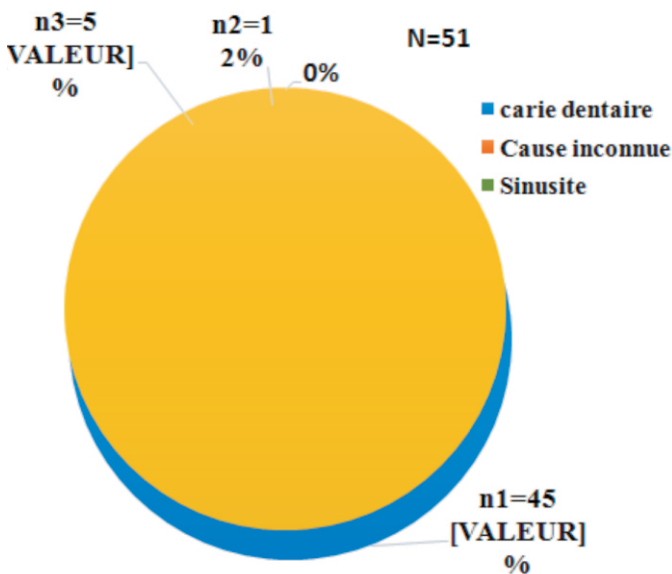


Figure II : Répartition des patients atteints de la cellulite orbitaire au cadex/o du 1^{er} janvier 2018 au 31 décembre 2020 selon les causes.

Durant notre étude, la carie dentaire était la principale cause de la cellulite orbitaire soit 88,23% suivie de 9,8 % de cause inconnue et 2% sinusite.

Les signes fonctionnels rencontrés étaient polymorphes dominés par l'œdème palpébral 98% suivi de la sécrétion purulente 88,2% et de la douleur oculaire 65,7%.

Au cours de notre étude, un délai moyen de consultation de 5 jours a été observé avec une fréquence de 70%.

La majorité de nos patients ont bénéficié de

Pour toute référence à cet article : Guinée Médicale 2022; 103(3)

l'association Amoxicilline acide clavulanique 76,47%. L'évolution était favorable chez la majorité de nos patients soit 88%.

L'absence des résultats de la tomodynamométrie dans les dossiers de nos patients a constitué la limite principale de notre étude.

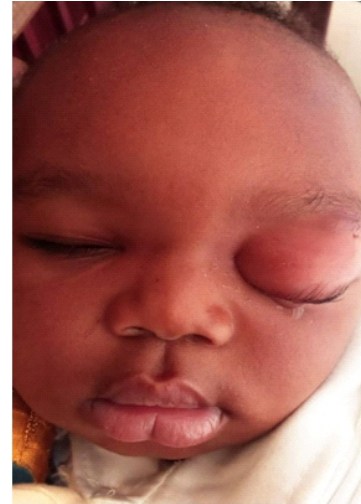ICONOGRAPHIE

Figure III : Cellulite pré septale

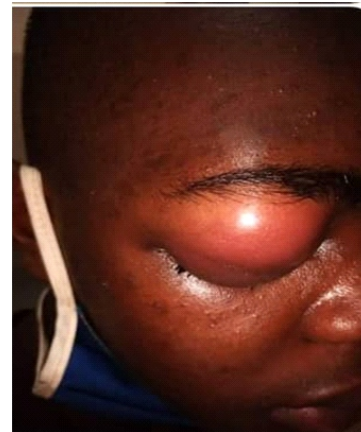

Figure IV : cellulite orbitaire d'origine dentaire

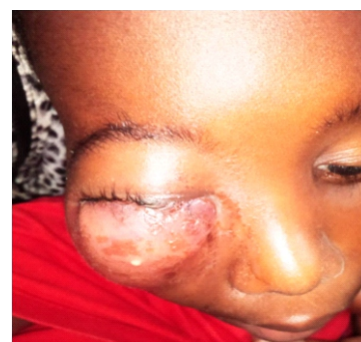

Figure V: Cellulite futilisée d'origine dentaire

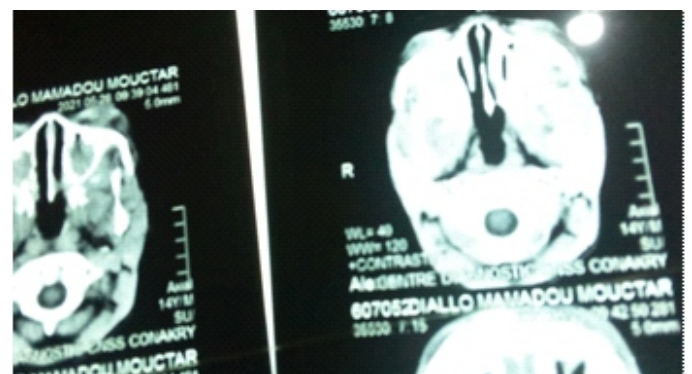

Figure VI : TDM d'une cellulite orbitaire

DISCUSSION

Malgré la non réalisation de certains bilans notamment l'imagerie (tomodensitométrie) et l'antibiogramme dans certains dossiers médicaux des patients nous sommes parvenus aux résultats ci haut citer. Cependant, cette étude garde tout son intérêt car elle nous a permis de déterminer la fréquence, mais aussi les aspects cliniques et thérapeutiques de la cellulite orbitaire.

Nos résultats sont supérieurs à celles rapporté dans les séries de l'Afrique subsaharienne [1- 3] qui ont trouvés une incidence annuelle de 8 à 12%. Cette fréquence élevée pourrait s'expliquer par la taille de notre échantillon. Les patients d'âge de moins de 10 ans étaient les plus représentés avec une fréquence de 35,2%.

Notre résultat est proche de celle de **Konan AJ et al. [9]** en Côte D'Ivoire en 2018, qui ont rapporté une tranche d'âge de 5 à 15 ans avec une fréquence 39%.

Notre résultat est différent de celui de **Basraoui D et al.** au Maroc en 2018 qui ont trouvé une prédominance féminine 51,7%.

Ce résultat est similaire à celui de **Daoudi A. [28]** dans sa thèse de doctorat en médecine au Maroc en 2015, qui a trouvé une fréquence de 71,5%. Notre résultat pourrait s'expliquer par l'accès plus facile aux structures sanitaires spécialisées par la population urbaine.

Notre résultat est supérieur de celui de **Konan AJ et al. [9]** en Côte D'Ivoire en 2018 qui ont rapporté une prévalence de 44%. Ce qui pourrait se justifier la fréquence la plus élevé de la tranche d'âge trouvée.

Contrairement à notre étude, **Rim K et al.** en Tunisie en 2015 [10] qui ont trouvé 39,3% de sinusite. A cela, des nombreuses études ont incriminés les causes infectieuses dans la survenue des cellulites orbitaire. Ceci pourrait se justifier par la mauvaise hygiène bucco-dentaire de nos patients.

Nos résultats sont différents de ceux de **Daoudi A. [11]** dans sa thèse de doctorat en médecine au Maroc en 2015, qui a rapporté 100% de tuméfaction palpébrale suivi de l'exophtalmie soit 7%, le chémosis, le ptosis et la diminution de la mobilité oculaire avec 3,5% chacun. Ces résultats pourraient s'expliquer par le fait que les patients ne consultent qu'au moment où les symptômes commencent à les invalidés.

Notre résultat est différent de celui rapporté par **Fanella S et al** au Canada en 2011 qui ont trouvé 24% de céfuroxime. Notre résultant pourrait se justifier d'une part par la différence du conteste et d'autre part de l'association Amoxicilline acide clavulanique est admise selon la littérature en raison de son efficacité

face au polymorphisme microbien de cette affection.

[7]

Notre résultat concorde à celui de **Rim K et al en Tunisie en 2015** qui ont trouvé 92,8%. Notre résultat pourrait s'expliquer par un délai de consultation court observé dans notre étude favorisant une prise en charge précoce réduisant ainsi l'évolution vers les complications de la cellulite orbitaire.

Conclusion

La cellulite orbitaire reste moins fréquente dans notre service. Elle était fréquente chez le sujet jeune avec une prédominance du sexe masculin.

Les principaux motifs de consultation étaient dominés par l'œdème palpébral, la sécrétion purulente et la douleur oculaire.

L'association Amoxicilline / acide clavulanique a été la plus utilisée et l'évolution était favorable chez la majorité de nos patients.

La prise en charge précoce des affections dentaires et sinusiennes reste primordiale pour la prévention des cellulites orbitaires.

REFERENCES

1. **Mouriaux F, Rysanek B, Babin E, Cattoir V.** Les cellulites orbitaires. *J Fr Ophtalmol* 2012;35:52–7. <https://doi.org/10.1016/j.jfo.2011.08.004>.
2. **Oxford LE, McClay J.** Medical and surgical management of subperiosteal orbital abscess secondary to acute sinusitis in children. *Int J Pediatr Otorhinolaryngol* 2006; 70 : 1853–61. <https://doi.org/10.1016/j.ijporl.2006.05.012>.
3. **Daoudi a, ajdakar s, rada n, draiss g, hajji i, bouskraoui m.** cellulites orbitaires et péri-orbitaires de l'enfant. Profil épidémiologique, clinique, thérapeutique et évolutif. *j fr ophtalmol* [internet]. Sept 2016 [cité 13 sept 2020];39(7):609-14. Disponible sur : <https://linkinghub.elsevier.com/retrieve/pii/S0181551216301528>
4. **Elshafei AMK, Sayed MF, Abdallah RMA.** Clinical profile and outcomes of management of orbital cellulitis in Upper Egypt. *J Ophthalmic Inflamm Infect* 2017;7. <https://doi.org/10.1186/s12348-017-0126-3>.
5. **Elshafei AMK, Sayed MF, Abdallah RMA.** Clinical profile and outcomes of management of orbital cellulitis in Upper Egypt. *J Ophthalmic Inflamm Infect* 2017;7. <https://doi.org/10.1186/s12348-017-0126-3>.
6. **Ouaissi L, Khiati RE, Serghini S, Abada R, Rouadi S, Mahtar M, et al.** Les abcès orbitaires: à propos de 7 cas. *Pan Afr Med J* 2014; 19. <https://doi.org/10.11604/pamj.2014.19.110.1500>.



7. **Basraoui D, Elhajjami A, Jalal H.** Imagerie de la cellulite orbitaire chez l'enfant : à propos de 56 cas University cadi Ayad.Moroc 2018 :8
8. **Sarah B, Btissam B, Khaoula H, Btissam H, Youssef R, Hassan N, et al.** Les cellulites orbitaires: étude prospective à propos de 75 cas. Pan Afr Med J 2015;22. <https://doi.org/10.11604/pamj.2015.22.340.7279>.
9. **Konan AJ, Berete CR, ABA kaka K, Ouffoue GY K, Kouassi LJ, Salami A et al.** Aspects épidémio-cliniques et évolutifs des cellulites orbitaires au service d'ophtalmologie du chu de Treichville.2018; 7.
10. **Belghmaidi S, Belhoucha B, Hajji I, Hssaine K, Rochdi Y, Nouri H, et al.** Les cellulites orbitaires : étude prospective à propos de 75 cas. Pan African Medical Journal. 2015 ; 22 :340-45 doi :10.11604/pamj.2015.22.340.7279
11. **Daoudi A.** Cellulites orbitaires et périorbitaires de l'enfant : profil épidémiologique, clinique, thérapeutique et évolutif. These de médecine. Université Cadi Ayyad.Maroc.2015 ;N°146,122p.
- [12] **Brook I et al.** Microbiology and antimicrobial treatment of orbital and intracranial complications of sinusitis in children and their management. Int J Pediatr Otorhinolaryngol.2009; 73 (9):1183-6