



Pertes de substances mandibulaires balistiques : prise en charge chirurgicale d'un cas.

Loss of ballistic mandibular substances: surgical management of a case.

Coulibaly A^{1,3}, Traore S^{1,2}, Diallo M G^{1,2}, Camara S¹, Kassambara A^{1,3}, Sissoko Y¹, Niétao O¹, Traoré H^{1,3}

¹Service de Stomatologie et de Chirurgie Maxillo-Faciale du CHU-CNOS, Bamako-Mali

²Service de Neurochirurgie, hôpital du Mali, Bamako-Mali

³Faculté de Médecine et d'Odontostomatologie (FMOS), Bamako-Mali

Correspondances : Dr Amady Coulibaly, Maître Assistant Service de Stomatologie et de Chirurgie Maxillo-faciale du Centre National d'Odontostomatologie, Centre Hospitalier Universitaire (CHU-CNOS) de Bamako Téléphone : +22376243947 Email : coulibalyamady@yahoo.fr

Reçu le 15 Octobre 2021 - Accepté le 3 mars 2022 - Publié le 3 juin 2022

MOTS CLÉS : Reconstruction, perte de substances, mandibule, balistique.

RESUME

L'objectif de travail était de décrire les particularités de la prise en charge d'un cas de pertes de substances mandibulaires balistiques dans un contexte de sous médicalisation.

Il s'agissait d'un Policier âgé de 32 ans, sans antécédent médico-chirurgical particulier qui a été admis le 01/08/18 pour traumatisme balistique à point d'impact mandibulaire survenu le 13/11/17. Il avait bénéficié d'une prise en charge initiale dans un hôpital de la place le même jour. A l'examen clinique, en exobuccal, il y avait une asymétrie faciale en rapport avec un enfoncement mentonnier, une cicatrice génienne basse d'environ 4 cm et une cicatrice d'environ 1 cm au niveau du menton. A l'examen endobuccal, il y avait une limitation de l'ouverture buccale à 25 mm, une mauvaise hygiène buccodentaire, une dénudation de la dent 36. Le reste de l'examen clinique était sans particularité. La TDM et la radiographie panoramique ont mis en évidence une fracture complexe du corps mandibulaire gauche avec une perte de substance osseuse. Le diagnostic de fracture complexe du corps mandibulaire gauche a été retenu. Le patient a bénéficié d'une prise en charge chirurgicale qui a consisté en un parage dans un premier temps et secondairement une reconstruction de la perte de substance mandibulaire par greffon osseux fixé par une maxi-plaque par voie d'abord exobuccal. Les suites opératoires immédiates ont été favorables.

La prise en charge des PSM balistiques constitue un réel défi pour le chirurgien maxillo-facial. Le parage chirurgical doit être bien conduit pour minimiser les complications.

KEY WORDS : Reconstruction, loss of substances, mandible, ballistics,

SUMMARY

The objective of the work was to describe the peculiarities of the management of a case of loss of mandibular ballistic substances in a context of under medicalization, It was a 32-year-old Police officer with no particular medical and surgical history who was admitted on 08/01/18 for ballistic trauma at the point of mandibular impact that occurred on 11/13/17, He had received initial treatment at a local hospital the same day,

On clinical examination, extraoral, there was a facial asymmetry related to a chin depression, a low genital scar of about 4 cm and a scar of about 1 cm on the chin, On intraoral examination, there was a limitation of the oral opening to 25 mm, poor oral hygiene, denudation of tooth 36, The remainder of the clinical examination was unremarkable, CT and panoramic X-ray showed a complex fracture of the left mandibular body with loss of bone substance. The diagnosis of a complex fracture of the left mandibular body was retained, The patient underwent surgical management which consisted of first trimming and secondly reconstruction of the loss of mandibular substance by bone graft fixed by a maxi-plate through the extraoral approach, The immediate postoperative follow-up was favorable,

The management of ballistic PSM is a real challenge for the maxillofacial surgeon, Surgical trimming should be done well to minimize complications,



INTRODUCTION

Les pertes de substances mandibulaires (PSM) balistiques constituent une situation clinique relativement fréquente en chirurgie maxillo-faciale [1]. La symphyse et la branche horizontale sont les sièges les plus fréquemment rencontrés [2]. La perte de substance osseuse est variable, parfois majeure pouvant emporter toute la portion dentée d'un angle à l'autre. La reconstruction reste un véritable challenge pour le chirurgien maxillo-facial, principalement du fait de la forme de la mandibule et de la complexité de ses mouvements. [1, 2].

L'objectif de ce travail était de décrire les particularités de la prise en charge d'un cas de pertes de substances mandibulaires balistiques dans un contexte de sous médicalisation.

OBSERVATION

Il s'agissait d'un Policier de 32 ans, sans antécédent médico-chirurgical particulier qui a été admis le 01/08/18 pour traumatisme balistique à point d'impact mandibulaire survenu le 13/11/17 suite à accrochage avec un groupe armé non identifié. Il avait bénéficié d'une prise en charge initiale dans un hôpital de la place le même jour où un parage et un blocage intermaxillaire avait été réalisé.

A l'admission, l'état général était conservé, un score de Glasgow à 15/15, une tension artérielle à 110/80 mm Hg, un pouls à 106 pulsations/mn.

A l'examen stomatologique, en exobuccal, il y avait une asymétrie faciale en rapport avec un enfoncement mentonnier, une cicatrice génienne basse d'environ 4 cm et une cicatrice d'environ 1cm au niveau du menton (Photo n°1).

A l'examen endobuccal, on notait une limitation de l'ouverture buccale à 25 mm, une mauvaise hygiène buccodentaire, une perte de substance gingivale en regard de la dent 36 (Photo n°2). L'articulé dentaire était perturbé à type de béance antérieur et latérale droite. Le reste de l'examen était sans particularité.

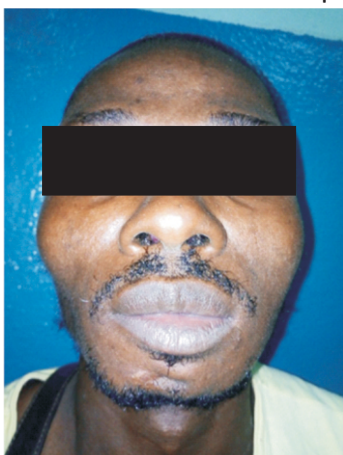

Photo n°1 : Image du patient à l'admission

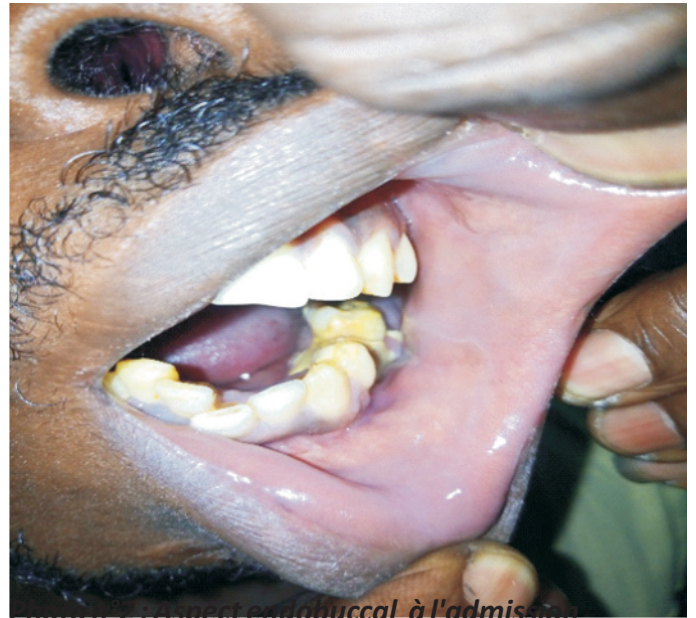

Photo n°2 : Aspect endobuccal à l'admission

Devant ce tableau, une tomodensitométrie (TDM) et une radiographie panoramique ont été réalisées mettant en évidence une fracture complexe du corps mandibulaire gauche avec une perte de substance osseuse associée à des fragments libres osseux dans les parties molles inter-mandibulaires (Photo n°3 et 4).

Il s'y associe également un épaississement irrégulier des parties molles mandibulaires avec des hypodensités aériques en son sein pouvant évoquées une infection.

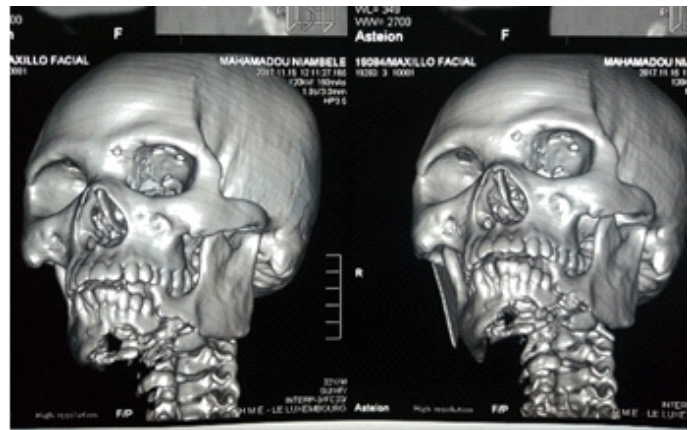


Photo n°3 : TDM en 3D montrant la destruction osseuse du corps de la mandibule gauche

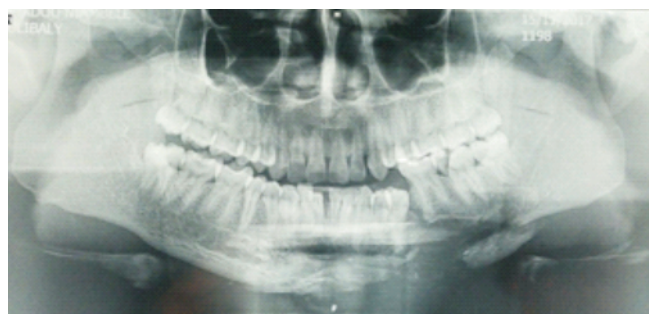

Photo n°4 : Image de radiographie panoramique montrant la destruction osseuse du corps



Le diagnostic de fracture complexe du corps mandibulaire gauche a été retenu.

Le patient a bénéficié d'une prise en charge chirurgicale en deux étapes. La première a consisté en un parage chirurgical et un blocage intermaxillaire sous anesthésie générale avec intubation nasotrachéale. La deuxième a consisté en une reconstruction de la PSM par un greffon osseux iliaque d'environ 3 cm fixé par une maxi-plaque par voie d'abord exobuccal (**Photo n°5-7**). L'évolution a été favorable après un recul de 6 mois (Photo n°8 et 9).

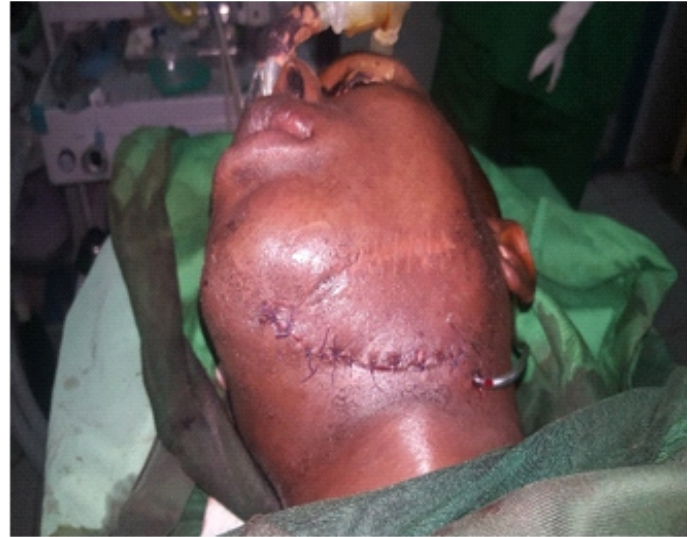

Photo n°7 : Image en fin de l'intervention

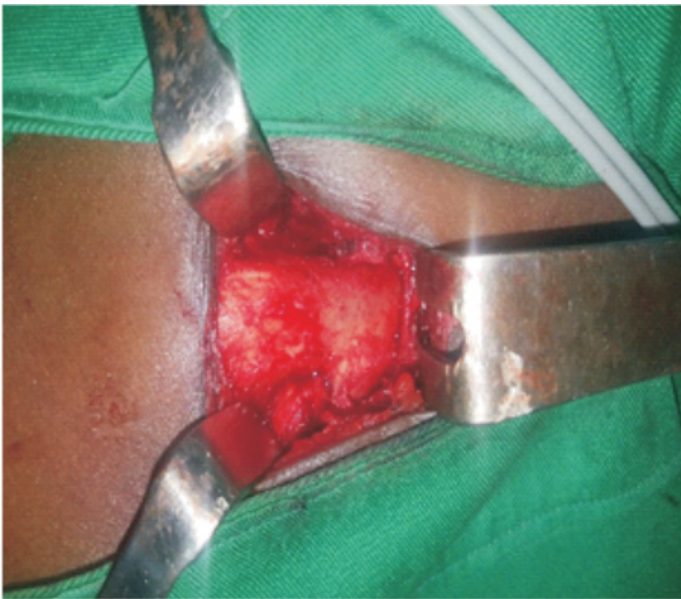

Photo n°5 : Exposition de l'épine iliaque antéro-supérieure gauche

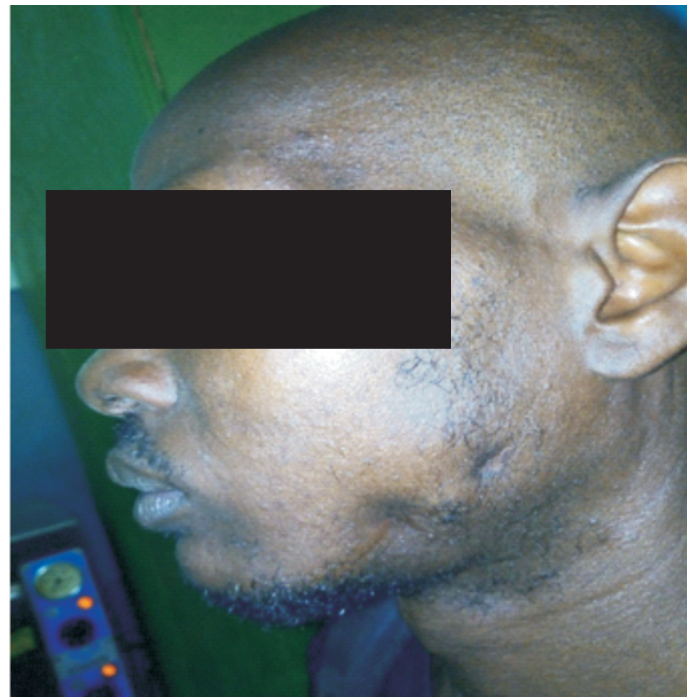

Photo n°8 : aspect en postopératoire

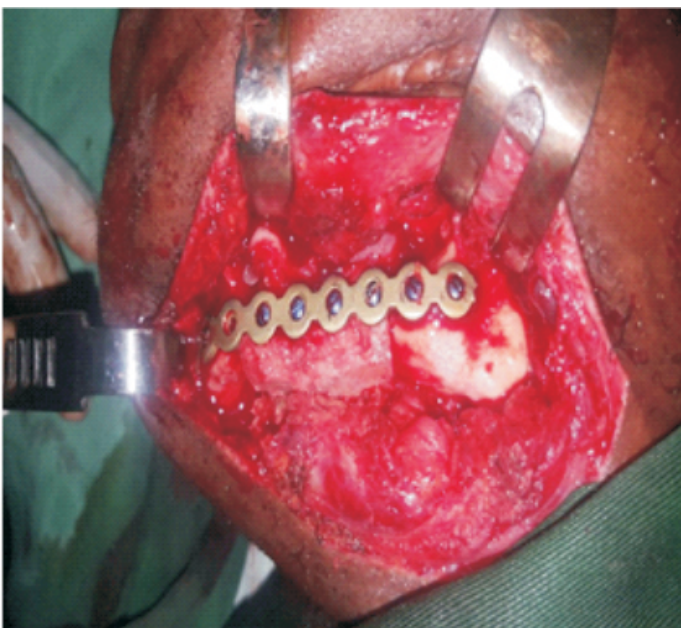


Photo n°6 : Interposition du greffon iliaque fixé par une maxiplaque

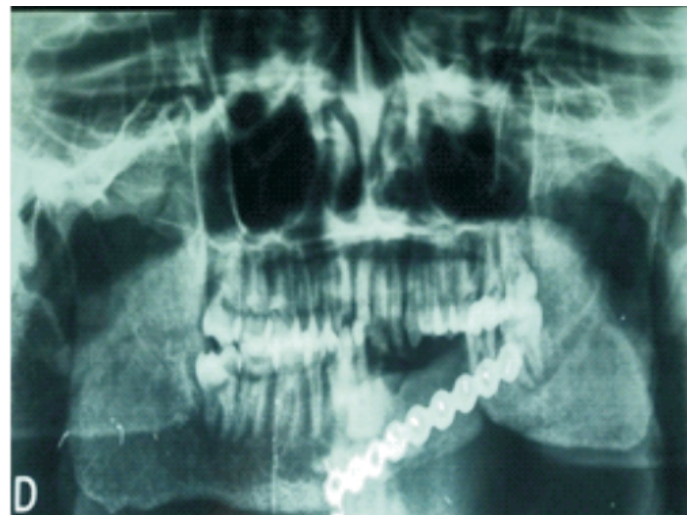

Photo n°9 : Radiographie panoramique de contrôle postopératoire



DISCUSSION

1. Aspects épidémiologiques : La fréquence des PSM balistiques varie en fonction des études [3, 4]. La population concernée se situe dans une large fourchette de 10 à 85 ans, avec deux pics à 18-30 ans et à 40-55 ans, qui correspondent aux périodes dites « charnières » de la vie, et qui représentent deux tiers des patients [2]. Dans l'étude de Diallo R [3], la tranche d'âge la plus touchée était celle de 21 à 30 ans avec une fréquence de 47,6%. La prédominance masculine a été largement rapportée dans la littérature [3-5]. La prédominance masculine serait liée à la présence massive des hommes au sein des forces armées et de sécurité qui sont généralement sur le théâtre des opérations mais aussi dans les manifestations sociopolitiques.

La guerre a été la circonstance de survenue observée et l'arme utilisée était une arme de guerre. Dans l'étude de Diallo R [3], les circonstances de survenue étaient dominées par les manifestations sociopolitiques 73,81% et les agressions 11,90%. Martial N'D [4] en Côte d'Ivoire a apporté 81,8% de cas lors du maintien de l'ordre public et 18,2% des cas lors de la guerre civile. Edetanlen et al. [6] au Nigéria ont rapporté 82,1% de cas lors des vols à main armée et 28,6% lors des agressions liées au culte. Pour d'autres auteurs [2], les suicides par arme à feu constituent la première cause des traumatismes balistiques de la face. La France pays occupe le second rang mondial après les États-Unis où le taux atteint 47%. L'arme utilisée est le fusil de chasse en milieu rural et plutôt l'arme de poing en zone urbaine [2].

2. Aspects cliniques et paracliniques :

L'atteinte de la mandibule est fréquemment observée dans les traumatismes faciaux balistiques. La plupart des fractures mandibulaires sont comminutives. La symphyse et la branche horizontale sont les sièges les plus fréquents [2]. Ce constat a été fait la présente observation. Il arrive que le souffle fracture l'angle mandibulaire controlatéral au traumatisme. La perte de substance osseuse, quand elle existe, est variable, parfois majeure pouvant emporter toute la portion dentée d'un angle à l'autre [2]. Dans l'étude de Diallo R [3], la mandibule était concernée dans 42,86% des cas. Quant à Glapa et al. [7] et Norris et al. [8] dans leurs études, l'atteinte mandibulaire était respectivement de 60% et 47%. Cette atteinte de la mandibule s'expliquerait par la position avancée de la mandibule associée probablement à la position de profil des victimes lors de la réception du projectile. Dans le cas observé, les lésions des parties molles

étaient minimales et ont concerné le menton et la joue. En revanche, en pratique civile, les PSM complexes et pluritissulaires sont représentées par les traumatismes balistiques consécutifs à une tentative d'autolyse, à une agression ou à un accident. Selon le type de munition, la distance de tir (à bout portant, à bout touchant ou à distance) impliqués dans le traumatisme les lésions seront différentes ainsi les traumatismes par fusil de chasse consécutifs à un tir à bout touchant sont les plus graves, occasionnant des délabrements pluritissulaires, complexes et étendus [9, 10]. Selon Diallo R [3], la région jugale associée à celle commissurale et massétérine sont les plus concernées avec une fréquence de 33,33%. Dans la présente observation, le traumatisme maxillo-facial était isolé. Dans l'étude de Diallo R [3], il y avait 83,33% de cas de traumatismes maxillo-faciaux associés aux traumatismes crâniens et Beraldo et al. [11] ont rapporté une prédominance de l'atteinte des membres inférieurs avec une fréquence de 24,7%.

L'examen radiologique permet d'apporter des renseignements sur le volume, l'étendue, et les rapports d'une lésion anatomique. Il renseigne sur la présence d'une solution de continuité ou d'un déplacement. La TDM en coupe fines axiales et frontales par l'emploi de constantes osseuses et de constantes de parties molles, offre un bilan très précis des lésions mandibulaires. L'utilisation de scanner 3D par acquisition incrémentielle ou mieux, spiralé permet dans le cadre des reconstructions mandibulaires d'optimiser la technique chirurgicale, notamment grâce à la réalisation de fantômes adaptées, aboutissant à un meilleur modelage du futur greffon osseux, tout en raccourcissant le délai d'ischémie [2]. Ces deux examens ont été réalisés chez le patient.

3. Aspects thérapeutiques :

L'inventaire et le traitement chirurgical initial des lésions maxillo-faciales sont réalisés après hémostase, parage, détersion des plaies, élimination de tous corps étrangers (dents, prothèses, débris telluriques...) ainsi que des projectiles facilement accessibles (conservés dans un but médico-légal), sans aggraver les délabrements [2]. Le parage chirurgical a été réalisé dans le cas rapporté. Dans l'étude de Diallo R [3], le parage des plaies et l'immobilisation des foyers de fractures ont été les gestes d'urgence les plus effectués avec une fréquence de 47,60%.

La reconstruction des PSM balistiques reste difficile



pour le chirurgien maxillo-facial, principalement du fait de la forme de la mandibule et de la complexité de ses mouvements. De multiples techniques ont été utilisées par le passé. Actuellement, celles-ci soient celles-ci semblent plus codifiées. L'étiologie, l'état général du patient, la localisation et l'étendue de la perte de substance sont les principaux paramètres qui vont influencer sur la décision chirurgicale. Les techniques utilisées (greffes osseuses, endoprothèses, distraction, voire lambeaux libres), ont pour but de limiter les séquelles tant esthétiques que fonctionnelles. Les greffes osseuses d'os iliaque, ou de crâne, restent utilisées en apposition pour redonner une structure et du volume à une pommette ou un cadre orbitaire, ou dans les pertes osseuses mandibulaires très limitées. L'os iliaque constitue le site donneur le plus important, car riche en os spongieux et permet le prélèvement d'os cortico-spongieux assez important [2]. La greffe chondrocostale conserve elle aussi son intérêt pour remplacer un condyle mandibulaire. Le greffon iliaque a été utilisé chez le patient.

Les lambeaux microanastomosés sont des lambeaux osseux composites utilisés dans les réparations des pertes de substances osseuses et tissulaires les plus vastes. Longtemps, la prudence recommandait de ne pas utiliser ces lambeaux à moins de 1 mois du traumatisme balistique, du fait des lésions vasculaires intimes et des microthrombi induits par l'essouffle [12]. Ce dogme est actuellement bousculé par quelques équipes [13,14], qui utilisent ces lambeaux dès le traitement primaire, arguant d'une vascularisation périostée et endostée tôt restituée permettant à l'os de se comporter comme un os vivant, plus capable de consolider et de se défendre contre l'infection [15]. Le choix du lambeau est déterminé par l'étendue du manque osseux, a localisation sur l'arc mandibulaire, les possibilités locales découverte muqueuse et cutanée. Ainsi, le lambeau de péroné paraît le plus adapté pour les reconstructions mandibulaires. Certains lui préfèrent [13-15] que les lambeaux scapulaires ou iliaques pour les pertes de substance limitées. La distraction ostéogénique peut également avoir un intérêt dans les pertes de substance interruptrice de la mandibule. Ce procédé permet ainsi d'accroître le capital cutané avec une rançon cicatricielle minime et surtout d'obtenir une muqueuse attachée à l'os néoproduit offrant des conditions de réhabilitation dentaire prothétique implantoportée ou conjointe très favorables [2]. Ces techniques n'ont pas été réalisées dans le cas rapporté du fait de l'absence de matériels adéquats

pour sa réalisation. Par ailleurs, il convient de signaler que si les avantages de cette technique sont inestimables cependant ils ne doivent pas en occulter les inconvénients : longueur de la phase active du traitement (2 à 3 mois), lourdeur, complexité et fragilité du matériel, nécessité de consolider le gain osseux par des attelles vissées de contention mise en place à la dépose du matériel de distraction [2].

CONCLUSION

Les PSM balistiques sont relativement fréquentes lors des traumatismes balistiques à point d'impact facial. Leur prise en charge constitue un réel défi pour le chirurgien maxillo-facial. Le parage chirurgical doit être bien conduit pour minimiser les complications infectieuses et préparer le lit pour la future reconstruction. Le choix de la méthode et des modalités de reconstruction osseuse doit se fonder non seulement sur la fiabilité et la faisabilité mais aussi sur le coût.

REFERENCES

1. **Iziki O.** Apport de la greffe osseuse sur membrane induite pour la reconstruction des pertes de substance mandibulaires. Thèse med. Université Cadi Ayyad faculté de médecine et de pharmacie Marrakech, Maroc ; février 2015, n°03 ; p125.
2. **Benateau H, Compère JF, Labre D, Cantaloube D.** Traumatisme de la face par arme à feu en pratique civile. *Encycl Med Chir Paris Stomatol Odontol* 2000 ; 22-075-B-10 : 07 p.
3. **Diallo OR, Bah ML, Condé A.** Les traumatismes maxillo-faciaux par arme à feu au centre hospitalier universitaire de Conakry : aspects sociodémographiques, anatomocliniques et thérapeutiques, à propos de 42 cas. *Rev Col Odontostomatol Afr Chir Maxillo-fac*, Juin 2020, Vol 27, N°2, pp.72-77.
4. **Martial N'D.** Les traumatismes maxillo-faciaux par armes à feu. Aspects épidémiologiques, balistiques, cliniques, paracliniques et attitudes thérapeutiques : étude rétrospective de Janvier 1999 à Décembre 2004 ; thèse méd, Université de Cocody U.F.R. des sciences médicales d'Abidjan ; 2005, n°4021. P179.
5. **Ehimwenma O, Esezobor EP.** Gunshot injuries to the maxillofacial region. *Int J. Med Health Development(I.J.M.H.D.)* 2013 ; 18(1) : 1-7.
6. **Edetanlen et al.** Study on gunshot wounds in the cranio-maxillo-facial region in a Nigerian tertiary health center. *Niger J Clin Pract.*2018 ; 21 (3) : 356-361.
7. **Glapa M, Kourie JF, Doll D, et al.** Early management of gunshot injuries to the face in civilian practice. *World J Surg* 2007 ; 31(11) : 2104-2110.



8. **Norris O, Mebra P, Salama A.** Maxillofacial gunshot injuries at an urban Level I trauma center-10 years' analysis. *J Oral Maxillofac Surg* 2015 ; 73 (15) : 32-39.
9. **Herring A, Price DD, Nagdev A, Simon B.** Superior cluneal nerve block for treatment of buttock abscesses in the emergency department. *The Journal of Emergency Medicine* 2010 ; 39 (1) : 83-5.
10. **Baron R.** Importance of the intermediate phases between resorption and formation in the measurement and understanding of the bone remodeling sequence. In *Bone Histomorphometry*, Armour Montagu Ed, 1976
11. **Beraldo RF, Forlin E.** Musculoskeletal injuries related to firearms in Brazilian children and adolescents. *Rev Bras Ortop (Sao Paulo)*. 2019 ; 54(6) : 685-691.
12. **Tan YH, Zhou S, Liu Y, Liu B, Li Z.** Small-vessel pathology and anastomosis following maxillofacial firearm wounds: an experimental study. *J Oral Maxillofac Surg* 1991 ; 49 : 348-352.
13. **Becelli R, De Ponte FS, Sassano PP, Rinna C.** Fire arm injuries in maxillofacial region. Reconstructive surgery. *J cranio fac Surg* 1995 ; 6 : 473-476.
14. **Vitkus K, Vitkus M.** Microsurgical reconstruction of shotgun-blast wounds to the face. *J Reconstr Microsurg* 1990 ; 6 : 279-286.
15. **Bonan C, Taha F, Testelin S, Devauchelle B.** Microchirurgie et traumatologie balistique faciale. *Ann Chir Plast Esthét* 1998 ; 43 : 149-161.